Aus der Kinderklinik der Universität Bonn.
Direktor: Prof. Dr. Hans Knauer.

Ueber abnorme Knochenbrüchigkeit mit besonderer Berücksichtigung der Erblichkeit und den Beziehungen zur Rachitis.

INAUGURAL-DISSERTATION

zur
Erlangung der Doktorwürde
der
Hohen Medizinischen Fakultät
der
Rheinischen Friedrich Wilhelms-Universität zu Bonn

Vorgelegt am 30. Oktober 1937
von

Fritz-Josef Schmitt
aus Bonn a. Rh.

*

BONN 1937
Buchdruckerei Kubens Nachf., Inh.: H. Schnitzler, Maxstr. 75

Gedruckt mit Genehmigung
der med. Fakultät der Universität Bonn
Referent: Prof. Dr. Knauer
Korreferent: Prof. Dr. Siebke

R. UNIV.
BIBLIOTHEEK
LEIDEN

Abnorme Knochenbrüchigkeit ist eine Begleiterscheinung verschiedener Erkrankungen; so werden Spontanfrakturen beobachtet bei Rachitis, Osteomalacie und Tuberkulose, ferner bei Syphilis, Tabes und Syringomyelie. Ganz anders ist das Bild der Osteopsathyrosis idiopathica, die als selbständiges Leiden auftritt. Von ihr, ihren Beziehungen zur Rachitis und besonders ihrer Vererblichkeit soll hier die Rede sein.

In der Literatur finden wir die abnorme Knochenbrüchigkeit erstmalig erwähnt von Lobstein im Jahre 1825. Er gab ihr den Namen Osteopsathyrosis idiopathica, da er die Selbständigkeit des Leidens erkannte. Wenn Vrolik 1849 in den »Tabulae ad illustrandum embryogenesim« einen Fall »gebrekkiger Beenwording« folgendermaßen beschreibt, »sine ullo dubio singularis haec sceleti est derivanda ex imperfecta osteogenesi«, so ist damit schon das Wesen des Leidens als Mißbildung deutlich gekennzeichnet. Vrolik verstand unter der Osteogenesis imperfecta die Frühform des Leidens, die bereits intrauterin zu Frakturen und Infraktionen führt. Als dann Looser später erkannte, daß es sich bei der Osteopsathyrosis idiopathica und der Osteogenesis imperfecta um ein und dieselbe Krankheit handelte, die sich nur durch den Zeitpunkt des Auftretens unterschied, benannte er die angeborene Form »Osteopsathyrosis idiopathica congenita« und die erst nach der Geburt auftretende Form »Osteopsathyrosis idiopathica tarda«.

Damit ist die Nomenklatur noch nicht erschöpft. So spricht Winkler von »Rachitis intrauterina annulans«, Kundrat von »Osteoporosis congenita«, Marchand von »Osteomalacia conge-

nita«, Müller von »Aplasia periostalis« und Schuchardt von »Dysplasia periostalis«.

Das Krankheitsbild der Osteopsathyrosis congenita lässt an Deutlichkeit und Eindringlichkeit nichts zu wünschen übrig. Die Geburt erfolgt in den meisten Fällen normal, und die Kinder tragen auch alle Reifezeichen, aber die Veränderungen des ganzen Skelettsystems lassen doch sofort erkennen, daß die Knochen aufs schwerste betroffen sind. Die Extremitäten sind außerordentlich kurz und unförmig plump. Die Haut ist häufig blass und ödematös und zeigt besonders an den Extremitäten tiefe Einschnürungen und dicke Wülste. Wenn man mit dem Finger auf die Extremitäten drückt, so hat man den Eindruck, als ob gar keine Knochen vohanden seien. Dieser Eindruck wird noch verstärkt durch die außerordentliche Biegsamkeit und Beweglichkeit der Diaphysen.

Die Rippen sind ebenfalls weich und biegsam und weisen häufig runde, knotenartige Verdickungen auf, die an fast allen Rippen festgestellt werden können.

Am auffallendsten sind aber die Veränderungen am Schädel. In der Literatur wird er mehrfach mit der Konsistenz eines Gummiballes oder einer wassergefüllten Blase verglichen. Bei genauerer Untersuchung läßt sich meistens Pergamentknittern feststellen, das durch die wenigen Knochenschüppchen hervorgerufen wird, die in den häutigen Sack, der den Hirnschädel bildet, eingelassen sind. Beim Liegen plattet sich das Hinterhaupt ab und paßt sich völlig der Form der Unterlage an. Die Scheitel- und Schläfenpartien vermögen dem Schädelinhalt keinen Widerstand entgegenzusetzen und wölben sich seitlich vor.

Das Hauptsymptom des Leidens ist eine ganz außerordentliche Knochenbrüchigkeit. Die Literatur weiß von Fällen zu berichten, bei denen mehr als 200 Frakturen an einem Individuum gezählt wurden. Selbst die geringen Bewegungen in utero führen zu zahlreichen Frakturen und Infraktionen. Daß diese nicht erst unter der Geburt erfolgen, läßt sich durch die Callusmassen, die oft wulstartig die Frakturen umgeben, beweisen. Oft zeigt auch dann das Röntgenbild Frakturstellen, bei denen die überschüssigen Callusmengen bereits abgebaut sind und nur noch eine Knochen-

narbe sichtbar ist. Auch die Verkürzungen sind auf Frakturen zurückzuführen; Mikromelie besteht nur dann, wenn die Epiphysenlinien direkt von den Frakturen betroffen wurden. Die Plumpheit der Extremitäten beruht zum Teil auf konsolidierten, aber schlecht stehenden Frakturen, zum Teil aber auch auf der mitunter exzessiven Callusbildung.

Bei der Spätform der Osteopsathyrosis, der Osteopsathrosis idiopathica tarda, beginnt die Erkrankung wesentlich anders. Hier können Wochen, Monate und Jahre vergehen, ohne daß sich auch nur die geringsten Anzeichen des schweren Leidens bemerkbar gemacht hätten, bis plötzlich ohne jedes Trauma ein Bruch auftritt. Das Herumdrehen im Bett oder das Ankleiden oder ein ganz unbedeutender Stoß oder Fall hatte genügt, um eine Fraktur herbeizuführen. Diese ist dann meist der Auftakt zu weiteren Frakturen bei den geringfügigsten Anlässen.

Neben diesem Hauptsymptom, der abnormen Knochenbrüchigkeit, sind im allgemeinen noch zwei weitere Symptome vorhanden, die zur Sicherung der Diagnose beitragen: Blaufärbung der Skleren nnd Schwerhörigkeit. Diese erstmalig von Eddowes im Jahre 1900 beschriebene sog. Symptomtrias ist aber keineswegs immer vorhanden. Auch kann z. B. nur Blaufärbung der Skleren vorhanden sein und Schwerhörigkeit ganz vermißt werden und umgekehrt Betreffs der »blauen Skleren« ist noch zu bemerken, daß die Farbintensität sehr verschieden angegeben wird, daß einzelne Autoren nur von einem leichten Stich ins Bläuliche berichten, während anderen die blauen Skleren der Patienten als erstes auffielen. Osteopsathyrose ganz ohne blaue Skleren soll es nicht geben.

Die Schwerhörigkeit beruht nach Aschner und Engelmann immer primär auf Veränderungen im Felsenbein. Stevers gelangte auf Grund von Röntgenaufnahmen und histologischen Befunden von Ruttin zur Annahme, daß Otosklerose vorliegt; manchmal wird aber auch labyrinthäre Schwerhörigkeit vorgefunden. Friedberg fand Anomalien des Mittel- und Innenohres und berichtet von zwei Fällen, bei denen der Vater eine Mittel- und Innenohrerkrankung, die Tochter nur eine Mittelohrschwerhörigkeit aufwies.

Außer dieser Syptomtrias wurden noch andere Anomalien bei Osteopsathyrotikern beobachtet. So berichtet Meissner von Pubertas praecox, Barter und Paterson von konstitutionellem Zwergwuchs. K. H. Bauer fand bei einem 7 Monate alten Fötus eine Struma congenita, auffallend große Epithelkörperchen, zahlreiche kleine Lymphknötchen im Mesenterium und gut entwickelte Tonsillen. Hagenbach beobachtete Zwergwuchs, Idiotie, Wolfsrachen, Hasenscharte, congenitale Nierendystopie und Hypophysensarkom. Dieselben Feststellungen machten Hass u. Voorhove. Friedbergs Fall zeigte Cataracta zonularis, Microcornea und Farbenblindheit. Hart fand Fettsucht und Diabetes. Von weiteren zusätzlichen Erkrankungen sind noch zu nennen: angeborene Herzfehler, Haemophilie Athyreosis und Muskelschwund.

Die Diagnose erfährt bei der Natur des Leidens durch das Röntgenbild unbedingte Sicherung. Bei der congenitalen Form entspricht das Röntgenbild besonders deutlich den Befunden der äußeren Inspektion und Palpation. Das Skelett setzt den Röntgenstrahlen kaum einen Widerstand entgegen, d.h. die Schattenbildung und Schattenzeichnung ist äußerst gering.

Es zeigt sich, daß die ganze Struktur des Knochens nicht der Norm entspricht. Sie ist wirr und läßt das wohlgeordnete normale Gerüst- und Stützsystem fast ganz vermissen. Es besteht nur eine ganz geringe Dichte und die einzelnen Knochenbälkchen sind stark verschmälert, zeigen aber gute Verkalkung. Die Corticalis ist papierdünn und fehlt stellenweise ganz.

Die Epiphysenlinien der nicht gebrochenen Knochen erscheinen im Röntgenbild normal.

Der Schädel läßt nur vereinzelte Knochenspangen erkennen.

An den frakturierten Knochen fällt die starke Callusbildung auf Sie ist teils endostalen, teils periostalen Ursprungs.

Daß die Mikromelie eine Folge der Frakturen ist, wurde bereits erwähnt. Das Röntgenbild zeigt bei einer Mikromelie Veränderungen an den Epiphysen die durch Frakturen bedingt sind.

Bei der Obduktion fällt wiederum die außerordentliche Dünne der Cortialis auf. Unter dem Periost finden sich Ansammlungen

von knorpeligen Massen, die nach D i e t e r l e aus dem Periostals ein Versuch zur Callusbildung entstanden sind. In diesem knorpeligen Callus verlieren sich sowohl das Mark als auch das zellreiche Periostgewebe. Doch ist dabei die Knochenanlagerung äußerst mangelhaft; die schmalen Säume von jungem Knochengewebe zeigen nur selten lamelläre Struktur und ihre Knochenkörperchen haben wenig typische Gestalt, so daß oft geradezu der Eindruck erweckt wird, als ob sie direkt — durch Metaplasie — aus Knorpelzellen entstanden seien.

Nach S c h e i b stellt die metaplastische Ossifikation einen Ersatz für die neoplastische dar, die wegen des Osteoblastenmangels nicht möglich ist. Dieterle nimmt nun an, daß die echte Metaplasie eine Folgeerscheinung der abnormen Reizung des osteogenen Gewebes durch die Frakturen ist, da sie an den Stellen vermißt wird, wo keine mechanischen Schädigungen auftreten, z.B. in den Wirbelkörpern.

Das Mark zeigt typische Veränderungen: es ist sehr zellreich und von faserigem Charakter. An einigen Stellen finden sich Anhäufungen von lymphoiden Zellen und Riesenzellen mit zahlreichen (bis 20) Kernen. S c h e i b fand außerdem Fettmark.

Die Verkürzung der Knochen beruht nach K. H. B a u e r auf einem Zurückbleiben der Größenentwicklung der Diaphyse, während das Wachstum seitens der Epiphyse normal verlaufe. In diesem Zusammenhange ist zu erwähnen, daß sich gerade die Diaphyse ganz leicht in jeder Richtung biegen läßt.

Die genauen mikroskopisch-histologischen Untersuchungen, die von K. H. B a u e r stammen, lieferten deutlichere Aufschlüsse. Er gibt an, daß sich die Knorpelzellen von denen gleichaltriger Gesunder durch spindelige Form und verschwommene Kapselbildung unterscheiden. Die zelligen Elemente des Perichondriums seien vermehrt, die bindegewebigen Bestandteile sind nicht straff gespannt, weil die Fibrillen kraus und wellig verlaufen. Die Wucherzone wird als normal befunden. In der Zone der hypertrophischen Knorpelzellen ist die Knorpelgrundsubstanz gut verkalkt. Das osteoblastische Gewebe, das den Knorpel eröffnet, bildet typische primäre Markräume, ist aber arm an Blutgefäßen.

Die Corticalis fehlt oder ist nur gering ausgebildet. Die Architektur und der lamellöse Aufbau aller Knochenbälkchen fehlt. Der Kalkgehalt ist überall gleichmäßig gut. Osteoblasten sind reichlich vorhanden, sind aber planlos und regellos angeordnet. Es finden sich gut verkalkte, lose Knochenbälkchen, die nicht miteinander in Verbindung stehen. Sie sind von geflechtartigem Bau und haben plumpe, unregelmäßige Knochenkörperchen. Die Osteoklasten sind sehr spärlich vorhanden und finden sich fast nirgends in Tätigkeit.

Am Periost finden sich ebenso wie am Perichondrium direkte Uebergänge ins osteoblastische Gewebe.

Das Knochenmark ist arm an Blutgefäßen und Kapillaren und findet sich teils als Fasermark, teils als Lymphoidmark.

An den Stellen frischer Frakturen zeigt sich lebhafte Periostreaktion in Form breiter Züge osteoblastenähnlicher Zellen. Aus diesen bilden sich typische Knorpelzellen, die den Knorpelcallus liefern. Teils sind diese Knorpelmassen verkalkt, teils findet sich nur bindegewebige Vereinigung der Fragmente.

Für die Spätformen gibt K. H. Bauer an, daß er die Corticalis nicht kompakt, sondern durchsetzt von zahlreichen Markräumen fand, wie man sie sonst nur am Uebergang von Corticalis zur Spongiosa sieht. Die charakteristischen Reihen der äußeren Grundlamellen der Corticalis fehlten ganz. Die Corticalis bestand nur aus Haverschen Lamellen, die spongiosaähnliche Knochenspangen und Knochenbälkchen bildeten. Die Haverschen Kanäle waren gut ausgebildet; die Knochengrundsubstanz der Haverschen Lamellen war lamellös bei krümelig-scholliger, geflechtartiger interstitieller Grundsubstanz.

Die Osteoklasten fehlten vollkommen, dagegen war die Resorption der verschiedenen Lamellensysteme überall deutlich ausgeprägt.

Es liegt also ein unvollkommenes Knochengewebe vor, das sich durch das Fehlen einer eigentlichen Corticalis, durch die Zartheit der Spongiosabälkchen und durch einen geflechtartigen Knochen dokumentiert.

K. H. Bauers Untersuchungen der Zähne bei einem Fötus zeigten völlig normale Befunde in der Bildung des Zahnsäck-

chens, der Schmelzzellen, der Schmelzpulpa, des Schmelzes und der Epithelscheide. Die Pulpa jedoch war außerordentlich zellreich und zeigte herabgesetzte Fibrillenbildung, die Odontoblasten bildeten keine ordentliche Schicht, sondern lagen wirr und regellos durcheinander, bildeten nicht die charakteristischen Tomes'schen und Dentinfasern. Das Dentin war krümelig, schollig, verwaschen, fleckig, mit zahlreichen Zelleinschlüssen.

H a y und B u c h a n a n beschreiben die blauen Skleren als abnorm dünn, sodaß das Aderhautpigment durchschimmern kann. Es ist hier noch zu bemerken, daß sich trotz der Dünne der Sklera bei normalem Augendruck kein Exophtalmus und nur selten Myopie finden.

Nach E p s t e i n ist diese Widerstandsfähigheit der Sklera durch ihren Reichtum an elastischen Fasern bedingt und die Dünne dürfte auf einer Verringerung der kollagenen Fasern beruhen.

K.H. B a u e r weist darauf hin, daß blaue Skleren bei den verschiedensten degenerativen Erkrankungen vorkommen können.

Weist schon dis Nomenklatur eine außerordentliche Vielseitigkeit auf, so begegnen uns in der Deutung der P a t h o g e n e s e die Namen einer sehr großen Zahl von Autoren z. T. mit den gegensätzlichsten Ansichten. So besteht bei einer Gruppe die Ansicht, daß eine Vergrößerung des Markraumes eine Corticalis verdünnung zur Folge habe. Zu dieser gehören L o b s t e i n G u r l t , L i n d e m a n n und R e c k l i n g h a u s e n. Eine Reihe von Autoren schuldigen vermehrte Osteoklastentätigkeit an (J. B a u e r), selbst endokrine oder zentrale Veränderungen werden angenommen. Im folgenden mag ein kurzer Abriß die wichtigsten gegenwärtigen Anschauungen über die Aetiologie der Osteopsathyrose darstellen :

Eine Schädigung der endostalen und periostalen Osteoblasten nimmt L o o s e r an. Die Epiphysenknorpel, die vorbereitende Knorpelverkalkung und die Resorption fand er bei der Osteogenesis imperfecta und der Osteopsathyrosis, die er für identisch hält, normal. Ferner seien der Reichtum an Zellen und großen Knochenkörperchen sowie die rasche Frakturenheilung — also das Wesen der Affektion — gleich. Verschieden sei nur der Zeitpunkt

ihres Auftretens. Zum gleichen Resultat kamen K a u f m a n n M. B. S c h m i d t , H a r d t und A s c h o f f.

Im Gegensatz hierzu sieht F a h r das »Vitium primae formationis« in den endokrinen Organen, die eine abnorm schnelle Reifung durchgemacht haben sollen. Eine Störung der Schilddrüsenfunktion nimmt M i c h e l s als pahogenetisches Moment an während nach Z e s a s eine funktionelle Insuffizienz der Thymusdrüse vorliegt. Die von F a h r beschriebene Frühreife der inneren Organe konnte E. J. K r a u s auf Grund seiner eingehenden Untersuchungen widerlegen. Er hebt hervor, daß die auffallendsten Merkmale fortgeschrittener Reife keineswegs vorhanden seien und, daß Fahr seinen Befunden eine völlig unzutreffende Beurteilung angedeihen ließ. K r a u s stützt seine Ablehnung auf die genauen Untersuchungen zweier Osteopsathyrotiker, die ihm keinerlei Stützen für die Fahrsche Theorie geliefert hätten. Hypophyse, Zirbeldrüse und Epithelkörperchen fand er dem Alter entsprechend entwickelt. Die Schilddrüse zeigte sogar in einem Falle mangelhafte Reifung, im anderen war sie normal. Thymus, Pankreas und Nebennieren lieferten gleichfalls normale Befunde, während bei den Eierstöcken »von einer gewissen Hemmung in der Entwicklung des Ovars« gesprochen werden müsse.

Von wesentlich anderen Gesichtspunkten sind die Untersuchungen M o r e a u s geleitet, der auf Grund einer Beobachtung hereditärer nervöser Belastung die Ursache der abnormen Knochenbrüchigkeit in einer Läsion der Vorderhörner des Rückenmarkes sieht.

Auch C h a r c o t und L a n c e r a u x nehmen Veränderungen am Zentralnervensystem an und erblicken den Beweis hierfür in der Tatsache, daß bei verschiedenen Nerven- und Geisteskrankheiten abnorme Knochenbrüchigkeit beobachtet wird, so z.B.bei Tabes, Epilepsie, progressiver Muskelatrophie,Kinderlähmung und bei der Friedreichschen Krankheit. In diesem Zusammenhang ist die Feststellung K. H. B a u e r s interessant, daß es sich bei den Osteopsathyrotikern um launenhafte, agile und sehr lebhafte Patienten handelt. Auch H o h l f e l d bezeichnet seinen Patienten als äußerst lebhaft und zappelig.

Kienböck nimmt ein »unbekanntes zentrales osteotrophisches Organ« an.

Bettmann, der über eine elfjährige Beobachtung und Behandlung eines Osteopsathyrotikers berichtet, schließt sich Marc Jansen an, der eine Wachstumsschädigung durch Engigkeit des Amnions in der Zeit des raschesten Wachstums während der Fötalzeit annahm. Durch diese Engigkeit des Amnions soll es zu einem direkten Druck seitens des Amnions und einem gesteigerten hydrostatischen Druck kommen. Im Gegensatz hierzu hat L. Vellguth im »Erbarzt« das Vorkommen amniogener Mißbildungen abgelehnt, da er nachweisen konnte, daß durch das Amnion mechanische Schädigungen des Föten gar nicht möglich sind.

Zusammenfassend lassen sich für die Genese der Osteopsathyrose im wesentlichen drei Theorien aufstellen:

1. Theorie: Die Osteopsathyrose ist eine primäre Erkrankung des Mesenchyms und seiner sämtlichen Derivate (Bauer).

2. Theorie: Die Osteopsathyrose ist kausalgenetisch bedingt durch Störungen der inneren Sekretion.

3. Theorie: Die Osteopsathyrose ist eine Avitaminose.

Zur dritten Theorie habe ich besonders Stellung zu nehmen, um diffdrentialdiagnostisch die Osteopsathyrosis idiopathica von einer abnormen Knochenbrüchigkeit rachitischer Genese abgrenzen zu können.

Virchow hatte die Osteogenesis imperfecta als »fetale Rachitis« bezeichnet. Dieser Ansicht war bereits Vrolik entgegengetreten. Er konnte sich aber Virchow gegenüber erst durchsetzen, als auch Gurlt, Stilling und besonders Kaufmann die Identität beider Erkrankungen verwarfen. Stilling stellte dann in einer im Jahre 1889 erschienenen Arbeit die anatomischen Veränderungen bei der Osteopsathyrose den entsprechenden Befunden bei der Rachitis gegenüber. Bei der Rachitis besteht im Gegensatz zur Osteopsathyrose eine auffallende Kürze der Diaphysen bei starker Entwicklung der Epiphysen. Bei der Ostopsathyrose sind die Knochen weich und brüchig, ein Befund, der bei der Rachitis nur teilweise zutrifft, da hier die große

Neigung zu Frakturen fehlt, Auch die mikroskopisch-histologischen Unterschiede sind außerordentlich deutlich: Bei der Rachitis fehlt die normale Proliferation der Knorpelzellen und die normale Reihenbildung; die Zellen sehen an der Ossifikationsgrenze genau so spindelförmig aus wie entfernt von derselben. Bei der Osteopsathyrose sind die der Ossifikation vorangehenden Veränderungen des Knochengewebes sämtlich in regelrechter Weise eingetreten. Vermisst wird lediglich die Auflagerung junger Knochensubstanz aus den primären Markräumen. Bei der Rachitis ist die Knochenbildung von seiten des Periostes durchaus normal, während sie bei der Osteopsathyrose ganz außerordentlich mangelhaft ist. Ein weiterer wichtiger Unterschied liegt in den bei der Rachitis auftretenden charakteristischen prämaturen Synostosen der Schädelbasis. Bei der Osteopsathyrose sind die Synchondrosen der Schädelbasis in normaler Breite und Beschaffenheit vorhanden. M a t s u o k a, der auch der vergleichenden Pathologie der Osteopsathyrose und der Rachitis seine volle Aufmerksamkeit zuwendete hebt besonders hervor, daß die bei der Rachitis charakteristische Wucherung der Epiphysenknorpel bei der Osteopsathyrose nicht vorhanden sei. Wohl seien die rachitischen Kinder auch zu Frakturen und Infraktionen disponiert, aber er stellt hierzu ausdrücklich fest, daß sich die Frakturen rachitischer Genese von denen der Osteopsathyrose wesentlich unterscheiden. Nach den Untersuchungen Virchows bricht bei unverletztem Periost nur der innere konkave Teil des Knochens, während der äußere konvexe lediglich eine Verbiegung erleidet (Grünholz-Frakturen). Aus diesem Grunde sind nach seiner Ansicht bei der Rachitis vollständige Frakturen bei weitem seltener als Infraktionen. Bei der Osteopsathyrose ist dies aber genau umgekehrt, wie die mitunter gerade grotesken Dislokationen und dadurch bedingten Verkrümmungen beweisen. L i n d e m a n n weist darauf hin, daß das Hauptcharakteristikum der Rachitis bei der Osteopsathyrose fehlt, nämlich das Vorhandensein neuapponierten, kalklosen Knochengewebes in einer die normalen Verhältnisse übersteigenden Flächen- und Dickendimension. Bei der RACHITIS bestehen bedeutende Verbreiterungen der Knorpelwucherungszonen, bei der OSTEOPSATHYROSE sind sie vermindert. Bei der RACHITIS finden sich größere Ansammlungen

von Knorpelzellen in den Kapseln (bis zu 50 Stück), bei der OSTEOPSATHYROSE sind nur sehr wenige vorhanden (10—15 Stück). Bei der RACHITIS läßt sich ein ganz unregelmäßiges Eindringen von Markgewebe in den Knorpel und Persistieren von Knorpel im Mark feststellen, bei der OSTEOPSATHYROSE ragen nur ganz vereinzelt Markstreifen über die Ossifikationsgrenze hinaus in den Knorpel, eine Feststellung, die nach T s c h i s t o w i t s c h als normal bezeichnet werden muß. Die präparatorische Verkalkungszone ist bei der Rachitis ganz unregelmäßig, bei der Osteopsathyrose ist sie gar nicht vorhanden. Die Ossifikationsgrenze verläuft bei der Rachitis völlig unregelmäßig, bei der Ostopsathyrose verläuft sie ganz gradlinig. Im Mark findet man bei der Rachitis eine starke Vermehrung der roten Blutkörperchen, während sich das Mark der Osteopsathyrotiker durch außerordentlichen Zellreichtum auszeichnet. Die Callusbildung ist ungestört, nicht verzögert wie bei der Rachitis, oft ist sie sogar überschiessend. Betreffs der Verknöcherungslinien weist M a t t h e s darauf hin, daß die Diaphysen von den Epiphysen überragt sein können, wodurch eine gewisse Aehnlichkeit mit dem rachischen Zwiewuchs entstehen kann. Nach seinen Beobachtungen verläuft auch die Zahnung im Gegensatz zur Rachitis völlig regelrecht. Die Knochenkernbildung der Mittelhand ist bei der Rachitis häufig hinter der Norm zurück, bei der Osteopsathyrose ist das nie der Fall. Die Knochenlücken des Schädels, die sich bei der Osteopsathyrose finden, können nicht mit dem rachitischen Kraniotabes verwechselt werden, weil sie nicht am Hinterhaupt, sondern entlang der Pfeilnaht an der Schädelwölbung gelegen sind. Von großer differentialdiagnostischer Bedeutung ist der Phosphorspiegel des Blutes, der bei der Rachitis immer vermindert ist. Bei der Osteopsathyrose ist dieser normal. Kurz erwähnt sei hier ein von H. M e y e r beschriener Fall abnormer Knochenbrüchigkeit bei einem 4 ½ jährigen Krüppel; der Phosphorgehalt des Blutserums zeigte die enorme Erniedrigung von 1,63 mg% gegen 4,5—5,1 mg % in der Norm. Es handelte sich hier um eine »Osteopsathyrosis rachitica« mit einem Röntgenbefund, der alle klassischen Symptome der Rachitis aufwies.

Trotz der Unterschiede, die in pathologisch-anatomischer und in klinischer Hinsicht zwischen der Rachitis und der Osteopsathyrose bestehen, gelangte C z e r n y ex juvantibus zu der Ueberzeugung, daß es sich hier um wesensgleiche Erkrankungen handeln müsse. Die bei Skorbut auftretenden Knochenbrüche veranlassten ihn, einen Versuch zu machen, die Fälle von Osteopsathyrose so zu behandeln, als ob es sich dabei um besondere Formen von Skorbut handelte. Abgesehen von einer Ernährung wie sie den rachitischen Kindern verabreicht wurde, erhielten die Kinder 100 gr Mohrrübensaft. Czerny ging hierbei von den Feststellungen F r e i s e s u. R u p p r e c h t s aus, die vom Mohrrübensaft einen günstigen Einfluß auf die Kalkretention sahen. Czerny beabsichtigte dabei allerdings auch noch »die Widerstandskraft der Kinder gegen akzidentelle Infektionen zu fördern«. Seitdem diese Versuche gemacht wurden, besserten sich die Erfolge gegen die Vorzeit, in der selbst monatelanger Aufenthalt in der Klinik nur unwesentliche oder gar keine Besserung gebracht hatte, ja noch nicht einmal die Entstehung neuer Frakturen verhütet werden konnte. Nach dieser Therapie lernten mehrere Patienten im Laufe von 2–3 Monaten Stehen und Gehen. War auch beides nur unvollkommen, so glaubt Cze rny doch annehmen zu dürfen, daß bei fortgesetzter Uebung diese Funktionen nicht mehr verloren gehen würden.

Diese und ähnliche therapeutische Versuche wurden auch von anderen Autoren mehrfach gemacht, aber immer ohne Erfolg. J. B r e u e r steht auf dem Standpunkt, daß diese Versuche auch scheitern mußten, weil dem Körper die Fähigkeit zur Kalkanlagerung fehlt. Der Kalkspiegel im Blutserum der Osteopsathyrotiker ist nämlich in der Tat gegenüber der Norm erhöht. G. B u s c h berichtet aus der chirurgischen Universitätsklinik in Münster gleichfalls, daß es trotz mehrjähriger Durchführung antirachitischer Maßnahmen nicht gelang, einen Einfluß auf das Leiden auszuüben. B e t t m a n n , der — wie bereits an anderer Stelle erwähnt — 11 Jahre hindurch die Osteopsathyrose beobachtete und in dieser Zeit alle auch nur eben denkbaren therapeutischen Maßnahmen erschöpfte, muss bekennen, dass ihm der Erfolg versagt blieb.

Im Zusammenhang mit der Annahme, daß es sich um eine Störung der inneren Sekretion handelt, wurden Versuche mit Organpräparaten (Thyreoidin, Nebenschilddrüsensubstanzen) gemacht, aber auch hier wurde nur geringer oder gar kein Erfolg festgestellt. J. Ibrahim berichtet, daß er bei einem 8 Monate alten Mädchen durch subkutane Injektion von 0,5 ccm Pferdeserum (im ganzen 65 Injektionen) die Krankheit wesentlich beeinflussen konnte. Es traten nach seiner Angabe bei dieser Therapie keine weiteren Fakturen mehr auf.

J. Breuer konnte bei zwei Kindern mit angeborener Osteopsathyrose dadurch offensichtliche Besserung erzielen, daß er sie einer intensiven Behandlung mit Strontium lacticum unterzog. Er ging dabei von der Annahme Lehnardts aus, daß durch das Strontium lacticum ein formativer Reiz auf das osteogene Gewebe ausgeübt wird. Hierdurch sollte der Knochen angeblich befähigt werden, sich bei genügender Kalkzufuhr mit Kalk zu imprägnieren. Außerdem erhielten die Kinder noch Lebertran und Höhensonnenbestrahlung. Nach zwei Monaten trat bei der ersten Patientin nochmals eine Fraktur auf, zu einer Zeit, als nach Ansicht Breuers die volle Wirkung der Behandlung noch nicht vorhanden sein konnte. Die Patientin war zur Zeit der Veröffentlichung dieses therapeutischen Berichtes (Ende 1930) bereits 4½ Jahre von Frakturen verschont geblieben. Da bei einer Schwester und einem Bruder dieser Patientin gleichfalls blaue Skleren vorhanden waren, führte Breuer bei diesen prophylaktisch die gleiche Therapie durch. Bei der Schwester setzte er damit ein, als das Kind ½ Jahr alt war (Oktober 1925). Es ereignete sich bei ihr im März 1928 eine leichte Clavicularfraktur aus ungeklärter Ursache und im Oktober 1929 eine Infraktion des Hüftknochens durch einen Fall aus dem Bettchen. Die Behandlung des Bruders begann etwa 10 Monate vor Herausgabe des Berichtes im Alter von 3 Monaten. Bei ihm sind keine Frakturen aufgetreten.

Schon mehrfach konnte ich familiäres Auftreten der Osteopsatyhrose und ihrer Cardinalsymptome erwähnen. Bereits in der ältesten Literatur der Osteopsathyrose finden sich zahlreiche An-

gaben über familiäres und hereditäres Auftreten der Erkrankung. So beobachtete E c k m a n n eine Familie, bei der durch Generationen abnorme Knochenbrüchigkeit vorkam. O. S c h m i d t, R e b b e l i n g und Z u r h e l l e beschreiben Familien, in denen der eine der Eltern an Osteopsathyrose litt und eins oder mehrere Kinder von der gleichen Erkrankung befallen waren. L e v y berichtet von 3 Geschwistern gesunder Eltern, von denen das eine mit Osteopsathyrose zur Welt kam, während zwei andere Kinder mit 2 bezw. 13 Jahren mit Knochenbrüchen erkrankten. Die übrigen Geschwister blieben gesund. B r o n s o n berichtet über eine Familie von 55 Personen, von denen 33 untersucht sind. Von ihnen hatten 21 blaue Skleren und Knochenbrüchigkeit, 7 von diesen außerdem noch Hörstörungen, von denen 3 als Otosklerose gedeutet wurden. B l e n c k e beobachtete eine Familie, bei der die Frau und 2 Kinder die volle Trias zeigten. Alle drei waren klein und grazil. Eine Nichte war schwerhörig und hatte blaue Skleren. S t r a a t machte die gleiche Beobachtung. In seinem Falle hat das eine Kind 2 Töchter, die normal waren und 2 Söhne mit Osteopsathyrose und blauen Skleren. K. H. B a u e r stellte Familienreihen zusammen, in denen die congenitalen und die im extrauterinen Leben manifest werdenden Formen alternieren. Der Zeitpunkt der Manifestation ist auch innerhalb einer Familie oft sehr verschieden. In einer von F i l l a y e beobachteten Familie traten bei dem Manne erst mit 73 Jahren Knochenbrüche auf, bei dessen Tochter mit 34 Jahren und bei deren Kindern im Alter von 1 Monat bis 42 Jahren. In den Osteopsathyrotikerfamilien findet sich oft eine starke Aehnlichkeit der Krankheitssymptome. S t r e b n e r, H a r t m a n n, F i l l a y e u.a. berichten von der Neigung bestimmter Knochen zu Frakturen innerhalb einer Familie. Nach Berichten von H a s s, F r e y t a g, S t r a a t u. B l e n c k e kann die ganze Trias familiär auftreten, es kann aber auch die Schwerhörigkeit isoliert oder in Verbindung mit einem der Symptome vorkommen. E n g e l m a n n hebt hervor, daß es in Familien mit Osteopsathyrose, in denen auch blaue Skleren vorkommen, keinen Osteopsathyrotiker gibt, der nicht auch blaue

Skleren hat, und U h t h o f f erwähnt, daß sich in Familien mit Knochenbrüchigkeit und blauen Skleren mehr mit blauen Skleren als mit Osteopsathyrose Behaftete finden.

Einen besonders interessanten Stammbaum veröffentlichte B u r r o w (4 Generationen). Von den 29 Individuen hatten 13 blaue Skleren. 8 davon hatten Knochenbrüche wechselnder Zahl. Die Knochenbrüche traten nur bei den Familienmitgliedern auf, die blaue Skleren aufwiesen. Bei den Familienmitgliedern mit weißen Skleren hatten auch die Kinder wieder weiße Skleren und blieben von Knochenbrüchen verschont.

Von besonderer Wichtigkeit ist hier noch die Frage, ob es sich bei der Osteopsathyrose um eine dominant oder rezessiv vererbliche Krankheit handelt. Nach H e i s t e r und B l a t t e s ist die Erbanlage größtenteils dominant. Beide weisen aber ausdrücklich darauf hin, daß auch ganze Generationen übersprungen werden können. Die Vererbung erfolgt in gleicher Weise durch Männer und Frauen ; nach J. B a u e r allerdings häufiger durch die Frauen.

Ich hatte an der Universitätskinderklinik in Bonn Gelegenheit, einen Fall von Osteopsathyrosis congenita zu beobachten. Es handelt sich um das 1. Kind eines 27 jährigen Ehepaares. Das Kind F. W. wurde nach normal verlaufener Schwangerschaft spontan geboren. Es ist ein männliches Frühgeborenes, das bei der Geburt 2060 gr wog. Die Körperlänge betrug 36 cm. Das Kind kam am 12. Tage nach der Geburt in Behandlung, da sämtliche Extremitäten stark deformiert waren und den Eltern die Weichheit des Schädels unnatürlich erschien.

B e f u n d : Männliches Frühgeborenes in ausreichendem Ernährungs- und Pflegezustand.

Haut : Ikterische Verfärbung der sonst rosigen Haut.

Schleimhäute: blaß, gelblich verfärbt. Rachen o. B.

Fettpolster : mäßig.

Muskulatur : schlaff.

Skelett: Sämtliche Extremitäten durch mehrere teils frische, teils verknöcherte Brüche deformiert. Weichheit des ganzen Schädels. Fontanellen: 5 x 5 cm.

Drüsen: o. B.

Genitalien: ödematöse Schwellung der Scrotal- und Mammagegend

Thorax: flach.

Circulationsorgane: Herz: systolisches Geräusch über allen Ostien.

Respirationsorgane: Lunge: klinisch o. B.

Abdomen: gespannt.

Leber: 2 Querfinger breit tastbar.

Milz: nicht tastbar.

Nabel: Hernie.

Sinnesorgane: Auge: die Skleren sind dunkelblau, sonst o. B.

Die Urinuntersuchung ergab keinen krankhaften Befund.

Blut: Hb. 64%
F. I. 0,9
Erythr. 3,4 Millionen
Leuko. 6800
Stabk. 1
Segmk. 21
Lympho. 72
Eosino. 4
Mono. 2

Blutchemie: Ca: 14,0 mg %
P: 5,5 mg %

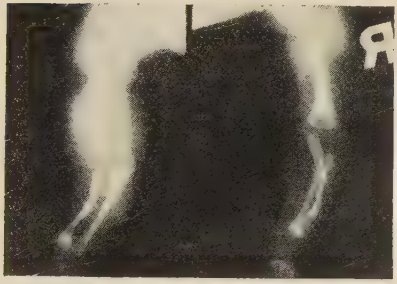
R

R

Das Röntgenbild ergab folgenden Befund:

Schädel: Am Schädel ist das Auffälligste, daß sich nur im Bereich des Stirnbeins und des Hinterhauptbeins wirklicher Knochen findet, der in Form ganz schmaler Spangen den Umfang der Schädelkalotte teilweise andeutet.

Thorax: Die Rippen sind an der Knorpelknochengrenze rosenkranzartig aufgetrieben dadurch, daß hier die Knochenenden becherförmig ausgezogen sind. Außerdem sind noch mehrere Frakturen der Rippen und der rechten Clavicula zu erkennen.

Rechter Arm: Es besteht eine starke Auftreibung der distalen Diaphyse des Oberarms und eine Fraktur an den proximalen Diaphyse. Die Ulna ist im oberen Drittel, der Radius im unteren Drittel frakturiert. Die Dislokation ist beträchtlich.

Linker Arm: Im Bereiche einer frischen Fraktur des Humerus sind einige alte Frakturnarben zu erkennen. Auch am Radius besteht eine frische Fraktur und an mehreren Stellen Residuen früherer Frakturen.

Untere Extremität: Beide Beine sind stark deformiert durch Verkrümmungen und schlecht stehende Frakturen.

Becken: Auch hier finden sich starke Verkrümmungen.

Es zeigt sich also auch in unserem Falle, daß das ganze Knochensystem auf das Schwerste betroffen ist. Daß es sich nicht um eine Kalkverarmung des Organismus handelt, beweist der auch bei unserem Patienten wesentlich erhöhte Blutkalziumgehalt, der 14 mg % betrug. Der Blutphosphorgehalt mit 5,5 mg % entspricht der Norm.

Familienanamnese: Die mit Hilfe des städtischen Gesundheitsamtes und des Rheinischen Provinzial-Instituts für psychiatrisch-neurologische Erbforschung in Bonn durchgeführten Ermittlungen ergaben, daß bis jetzt in der Familie des Kindes noch keine Fälle von Osteopsathyrose vorgekommen sind. Die bei einem Bruder des Großvaters väterlicherseits im Stammbaum erwähnte Krüppelhaftigkeitscheint eine congenitale Hüftgelenksluxation gewesen zu sein. Um so auffälliger ist die Belastung der Familie mit Geisteskrankheiten. Die Urgroßeltern väterlicherseits waren schwachsinnig, der Großvater selbst war unauffällig, hatte aber

zwei Brüder, von denen einer schwachsinnig und der andere Idiot und Epileptiker war. Der Vater des Kindes gilt als Psychopath und vier seiner Brüder sind Epileptiker. Auch die Familie der Mutter zeigt starkes Vorkommen von Geisteskrankheiten: ihr Vater war Epileptiker und vergeudete in kürzester Frist eine größere Erbschaft, ihre Mutter litt an Depressionen und starb in der Irrenanstalt, ihr Bruder war schwachsinnig und asozial. Die Mutter selbst ist unauffällig. Sind diese Geisteskrankheiten auch nicht in direkte Beziehung zur Osteopsathyrose zu bringen, so sind sie doch als Zeichen erheblicher Degeneration von Bedeutung, zumal Hagenbach das gemeinsame Vorkommen von Osteopsathyrose und Geisteskrankheiten beobachtete. — Eine Parallele zu diesen Beobachtungen finden wir auch bei Moreau, Charcot und Lanceraux, die eine nervöse Genese der Osteopsathyrose annehmen. —

Stammbaum des Patienten F. W.

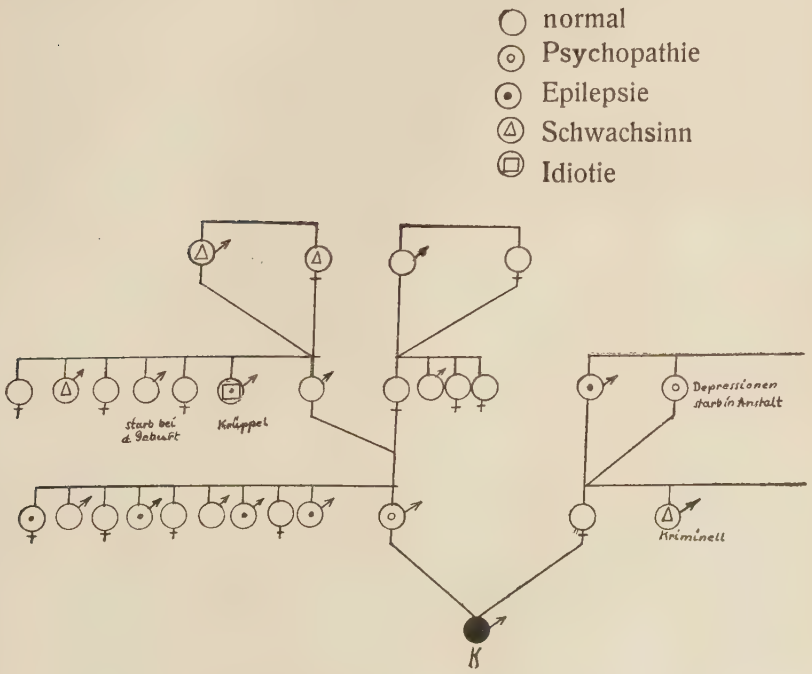

Die bei dem Patienten eingeschlagene Therapie bestand in der Verabreichung von Vigantol, Zitronensaft und Calcium carbonicum. Unter dieser Therapie kam es zu einer raschen Konsolidierung der Frakturen und neue Brüche traten während der sechswöchigen Klinikbehandlung nicht mehr auf. Auch der Allgemeinzustand des Kindes hatte sich in dieser Zeit erheblich gebessert. Das Kind war offen weniger empfindlich offensichtlich gegen Berührungen und ließ sich z. B. ohne wesentliche Klagen umbetten und ankleiden. Leider nahmen die Eltern dann das Kind nach Hause. Schon bald nach der Entlassung traten erneut mehrere Spontanfrakturen auf, die sicherlich bei genauer Durchführung der therapeutischen Maßnahmen und den besseren Pflegemöglichkeiten der Klinik vermeidbar gewesen wären.

Die Frage, ob es bei längerer Klinikbehandlung gelungen wäre, das Leiden zu beseitigen, kann bei der Natur der Erkrankung als schwere, angeborene, erbliche Mißbildung und der Tatsache, daß fast alle früheren therapeutischen Versuche erfolglos geblieben sind, kaum bejahend beantwortet werden. Auf jeden Fall berechtigt aber der Erfolg der kurzen Klinikbehandlung zu der Annahme, daß durch frühzeitige orthopädische Behandlung ein funktionell befriedigender Zustand erreichbar gewesen wäre

Fällt auch die Osteopsathyrose wegen ihrer Seltenheit nicht unter die Erbkrankheiten im Sinne des Gesetzes zur Verhütung erbkranken Nachwuchses, so sollte sie doch dem Amtsarzt gemeldet werden, um Eheschliessungen zwischen erbgesunden und Osteopsathyrotikerfamilien einerseits und geisteskranken und Osteopsathyrotikerfamilien andererseits zu verhüten.

Zum Schlusse meiner Arbeit möchte ich Herrn Prof. Dr. Knauer für die freundliche Ueberlassung des Themas und die liebenswürdige Unterstützung meinen verbindlichsten Dank aussprechen.

Literaturverzeichnis.

1. Anschütz. Ueber einige seltene Formen der Knochenatrophie und der Osteomalacie. Mitt. a. d. Grenzgeb. d. Med. und Chir. 1902, Bd. 9.
2. Aschner, B, Osteopsathyrosis idiopathica. Konstitutionspathologie in den med. Spezialwissenschaften. 1928.
3. Aschoff. Pathologische Anatomie.
4. Axhausen. Osteogenesis imperfecta oder frühe Osteomalacie als Grundlage der idiopath. Osteopsathyrosis. Dt. Zeitschr. f. Chir. 1908, Bd. 92,
5. Bauer, J. Phänomenologie und Systematik der Konstitution und deren dispositionelle Bedeutung auf somatischem Gebiet. Handb. d. norm. u pathol. Physiologie. Bd. 17. Berlin 1926.
6. — Die konstitutionelle Disposition zu inneren Krankheiten. Berlin 1921.
7. — , K. H. Konstitution und Individualpathologie des Stützgewebes. Brugsch-Levys Biologie der Person, 1930, Bd. 3.
8. — Ueber Identität und Wesen der Osteopsathyrosis idiopathica und Osteogenesis imperfecta. Dt. Ztschr. f. Chir. 1920, Bd. 160.
9. — Ueber Osteogenesis imperfecta, Dt. Ztschr. f. Chir. 1920, Bd. 154.
10. v. Bergmann-Küttner. Chirurgie des Schädels. Handb. d. prakt Chirurgie. 1926, Bd. I.
11. Berliner. M. Kümmerformen, Brugsch-Levys Biologie der Person 1931, Bd. 2.
12. Bettmann, E. 11jährige Beobachtung und therapeutische Versuche bei einem Fall von echter Osteopsathyrose. Arch. f. Orthop. Bd. 26-27.
13. Blatt, N. Ein Fall von blauer Sklera, Knochenbrüchigkeit und primärem Carcinom . . v. Graefes Arch, f. Ophthalm. 1923, Bd. 111.
14. Blencke, A. Ueber das gemeinsame Vorkommen von Knochenbrüchigkeit mit blauen Skleren und Schwerhörigkeit. Ztschr. f. orthop. Chir. 1924, Bd. 45.
15. Breuer, J. Zur Therapie der Osteopsathyrosis mit blauen Skleren. Dt. Med. Wschr. 1930, Nr. 41,
16. Bronson. Zit. nach Aschner und Engelmann.
17. Bruns, P. Die Lehre von den Knochenbrüchen. D. Chir. 1886, Bd. 27

18. Busch, G. Zum Krankheitsbild der Osteopsathyrosis. Bruns Beiträge z. klin. Chir. 1930, Bd. 150.
19. Charcot. Zit, nach Scheld,
20. Cronental, R. Ueber die Osteopsathyrosis hereditaria. Berlin 1932.
21. Czerny, A. Des Kindes Ernährung, Ernährungsstörungen und Ernährungstherapie. 1928, Bd. II.
22. Dieterle. Th. Die Athyreosis unter besonderer Berücksichtigung der dabei auftretenden Skelettveränderungen. Virch. Arch. 184, 1906.
23. Doering H. Beitrag zur Lehre von der idopath. Osteopsathyrosis. Dt. Ztschr. i. Chir, 1905, Bd. 77.
24. Durante, G. Zit. nach J. Bauer.
25. Eckmann. Zit. nach K. H. Bauer.
26. Eddowes. Zit. nach K. H. Bauer.
26a. Epstein. Zit. nach G. Busch.
27. Fahr, Th. Ueber Osteogenesis imperfecta. Virch. Arch. 1926, Bd. 261.
28. Feer, E. Kinderheilkunde.
29. Fillaye. Zbl. f. Chir. 1914, S. 897.
30. Frangenheim, P. Zit. nach J. Bauer.
31. Frank, E. S. Lipoidystrophia progressiva und Osteopsathyrosis infantilis. M.M.W. 1924, S. 248,
32. Friedberg, K. Klin. Wschr. 1931, Nr. 18.
33. Fuchs, F. Beiträge zur Lehre von der Osteogenesis imperfecta. Virch. Arch. 1912, Bd. 207.
34. Gurlt, E. Ueber Knochenbrüchigkeit und über Frakturen durch blosse Muskelaktion. Dt. Klinik 1857, Nr. 25.
35. Hagenbach, E. Osteogenesis imperfecta tarda. Frankf. Ztschr. f. Pathologie 1911, Bd. 6.
36. Harbitz. Zit. nach Aschoff.
37. Hart. Ueber die anatomische Grundlage der Osteopsathyrosis idiopathica. Zieglers Beiträge 1914, Bd. 59.
38. Hartmann, J. Zur Frage der Osteopsathyrosis idiopathica. Dt. Ztschr. f. Chir. 1911, Bd. 111.
39. Hass, J. Zur Kenntnis der Osteopsathyrosis idiopathica. Med. Klinik 1919, Nr. 44.
40. Hildebrandt, H. Ueber Osteogenesis imperfecta. Virch. Arch. 1899, 158.

41. van der Hoeve, J. u. de Kleyn, A. Blaue Sklera, Knochenbrüchigkeit und Schwerhörigkeit. Graefes Arch. f. Ophthalm. 1918, Bd. 95.

42. Hofmann, W. Ueber Blaufärbung der Sklera und abnorme Knochenbrüchigkeit. Arch. f. klin. Chir. 1915. Bd. 107.

43. Hohlfeld, M. Ueber Osteogenesis imperfecta. M. M. W. 1905, Bd. 7.

44. Ibrahim. Osteopsathyrosis. M.M.W. 1923.

45. Janker, R. Röntgenganzaufnahmen des Menschen. Leipz. 1934.

46. Kienboek, R. Fortschritte auf dem Gebiete der Röntgenstrahlen 1910, Bd. 15; 1915, Bd. 23: 1925, Bd. 33.

47. Königsfest, K. Das Krankheitsbild der Osteopsathyrose kombiniert mit blauen Skleren und Schwerhörigkeit Bruns Beiträge z. klin. Chir. 1930, Bd. 150.

48. Kratzeisen, E. Beitrag zur Frage der Osteogenesis imperfecta Virch. Arch. 1923, Bd. 247.

49. Kraus, E. J. Osteogenesis imperfecta und endokrines System. Virch. Arch, 1930, Bd. 274.

50. Kusnezoff, J. Ueber Osteogenesis imperfecta. Frankf. Ztschr. f. Pathol. 1915, Bd. 16.

51. Lanceraux. Zit. nach Scheld.

52. Lange. Idiopath. Osteopsathyrosis. M.M.W. 1900, Nr. 25.

53. Lindemann, P. Ueber Osteogenesis imperfecta. Diss. Berlin 1903.

54. Lobstein. Lehrbuch der pathol. Anatomie. Stuttgart.

55. Looser, E. Zur Kenntnis der Osteogenesis imperfecta congenita et tarda. Mittlg. a. d. Grenzgeb. d. Med. u. Chir. 1306 Bd. 15.

56. Marchand. Zit. nach K. H. Bauer.

57. Marc Jansen. Zit. nach Bettmann.

58. Mathes, M. Lehrbuch der Differentialdiagnose innerer Krankheiten.

59. Matsuoka. Ein Beitrag zur Lehre von der idiopathischen Osteopsathyrose. Dt. Ztsch. f. Chir. 1919, Bd. 98.

60. Meissner, R. Ueber Beziehungen der Osteopsathyrosis idiopathica zum endokrinen System. Med. Klinik, 1922, Nr. 44.

61. Meyer, H. Zur Differentialdiagnose der Rachitis und Osteopsathyrose. Zeitschr. f. Kinderheilk. 1927, Bd. 44.

62. Michel, F. Osteogenesis imperfecta. Virch. Arch. 1903, Bd. 173
63. Mittasch, G. Individualpathologie und Krankheitslehre. Brugsch Levys Biologie der Person. Berlin 1926, Bd. 1.
64. Moreau. Contribution à l'étude de la fragilité constitutionnelle des os. Paris 1894. Zit. nach Matsuoka.
65. Müller, S. Periostale Aplasie und Osteopsathyrose. Mü. med. Abt. II, 7. Heft 1893.
66. Niclas, Fr. Osteogenesis imperfecta. Zieglers Beitr. 1916, Bd. 61.
67. Porak, G. Zit nach J. Bauer.
68. Rebbeling. Ueber idiopathische Osteopsathyrose. Diss. Leipzig 1902.
69. Recklinghausen. Rachitis und Osteomalacie. Jena 1910.
70. Scheib. Bruns Beiträge 1900, Bd. 26.
71. Scheld, F. Osteopsathyrose. Diss. Bonn 1935.
72. Schmidt, M. B. Der Bewegungsapparat. In Aschoff, Pathol. Anatomie, Freiburg, 1928.
73. Schmidt, O. Ein Beitrag zur Kenntnis der sog. Osteopsathyrosis idiopathica. Diss. Leipzig 1901.
74. Schuchardt, K Die Krankheiten der Knochen und Gelenke. Dt. Chir. 1899, Bd. 28.
75. Schwarz, F. Beitrag zur idiopathischen Osteopsathyrose. Med. Klinik 1925, Nr. 21.
76. Siegert. Zit. nach J. Bauer.
77. Steinhäuser, W. Streitfragen zum Krankheitsbilde der abnormen idiopath. Knochenbrüchigkeit. Bruns Beitr. 1926, Bd. 137.
78. Stenvers, K. W. Röntgenologische Bemerkungen zur Arbeit von J. van der Hoeve und A. de Kleyn. Graefes Arch. f. Ophthalm 1918, Bd 95,
79. Stilling, H. Osteogenesis imperfecta. Virch. Arch, 1889, Bd. 115.
80. Sumita, M Ueber die angebliche Bedeutung der Schilddrüsenveränderungen bei Chondrodystrophia foetalis und Osteogenesis imperfecta Jahrb. f. Kinderheilk. Bd. 73.
81. — Beiträge zur Lehre von der Chondrodystrophia foetalis und Osteogenesis imperfecta. Dt. Ztschr. f. Chir. 1910, Bd. 107.
82. Takahashi, T. Beitrag zur Kenntnis der blauen Skleren. Graefes Arch. f. Ophthalm. 1925, Bd. 115.

83. Vellguth, L. Amniogene Mißbildungen? Der Erbarzt 1937, Nr. 6,
84, Virchow, R. Foefale Rachitis, Kretinismus und Zwergwuchs Virch, Arch, 1883, 94.
85. Volkmann, R. Die Krankheiten der Bewegungsorgane. Billroth Handb. d. allg. und spez. Chir. 1882, Bd. 2
86. Voorhoeve. Ref. D. med. Wschr. 1917, S 1147
87. Vrolik, Zit. nach K. H. Bauer
„ „ J Bauer
„ „ Stilling
„ „ M. Berliner
88. Zesass, D.G. Beitrag zur Pathologie der idiopath. Osteopsathyrose. Dt. Ztschr. f. Chir. 1913, Bd 123.
89. Zurhelle. Ztschr. f. Gyn. und Geburtshilfe 1913, Bd 74.

LEBENSLAUF.

Als Sohn des Privatgelehrten Dr. phil. Jakob Schmitt wurde ich, Fritz-Josef Schmitt, am 30. Aug. 1903 in Berlin geboren. Ich besuchte die Realschule in Dieburg b. Darmstadt bis zur Untersekunda. Im Jahre 1920 trat ich dann meine buchhändlerische Lehre an und war später als Verlags- und Sortimentsbuchhändler tätig. Im Winter 1929/30 begann ich meine Vorbereitung auf die Reifeprüfung, die ich im Februar 1931 an der Kalkuhlschen Oberrealschule in Oberkassel bei Bonn ablegte. Anschließend nahm ich sofort das Studium der Medizin auf. Ich besuchte während der Dauer meines Studium nur die Rheinische Friedrich-Wilhelms-Universität in Bonn, wo ich im Frühjahr 1934 meine ärztliche Vorprüfung ablegte und am 11. Dezember 1936 das Staatsexamen bestand.